

Hundi ja koera kolju võrdlus

Õppematerjal põhineb suures osas Mati Kaalu raamatul *Hunt*, milles autor refereerib kirjandusest leitud kaheksat tunnust. Mati Kaal mainib raamatus, et kriteeriumide loetelu koostajad on kontrollinud neid rohkem kui sajal hundi ja koera koljul ning kogu selle koljude hulga kohta ei olnud kordagi rohkem kui kaks tunnust kaheldavad ning vähemalt kuus tunnust osutusid selgelt tüüpilisteks.

Proovisime mainitud erinevusi leida Zoomeedikumi kogu huntide ja koerte koljudel. Ning lisasime kirjanduse põhjal veel mõned. Peab tunnistama, et kõik õppematerjalis välja toodud erinevused meie kogus leiduvate koljude puhul ei avaldunud. Koerte koljudele on iseloomulik suur varieeruvus, võrdlemiseks tuleb valida hundile sarnase välimikuga tõugude koljud. Lühikoonuliste koerte puhul kuuluvuse küsimust ei teki, näiteks bokseri või mopsi kolju erineb hundi omast märgatavalt.

Kasutatud kirjandus

Hermanson, J.W., Lahunta, A.de; Evans, H.E. Miller and Evans' Anatomy of the Dog. 5th edition. Elsevier, 2020.

Janssens, L., Spanoghe, I., Miller, R. et al. Can orbital angle morphology distinguish dogs from wolves? Zoomorphology 135, 149–158 (2016).

Mati Kaal. Hunt. Tallinn: Valgus, 1983.

Silmakooipanurk

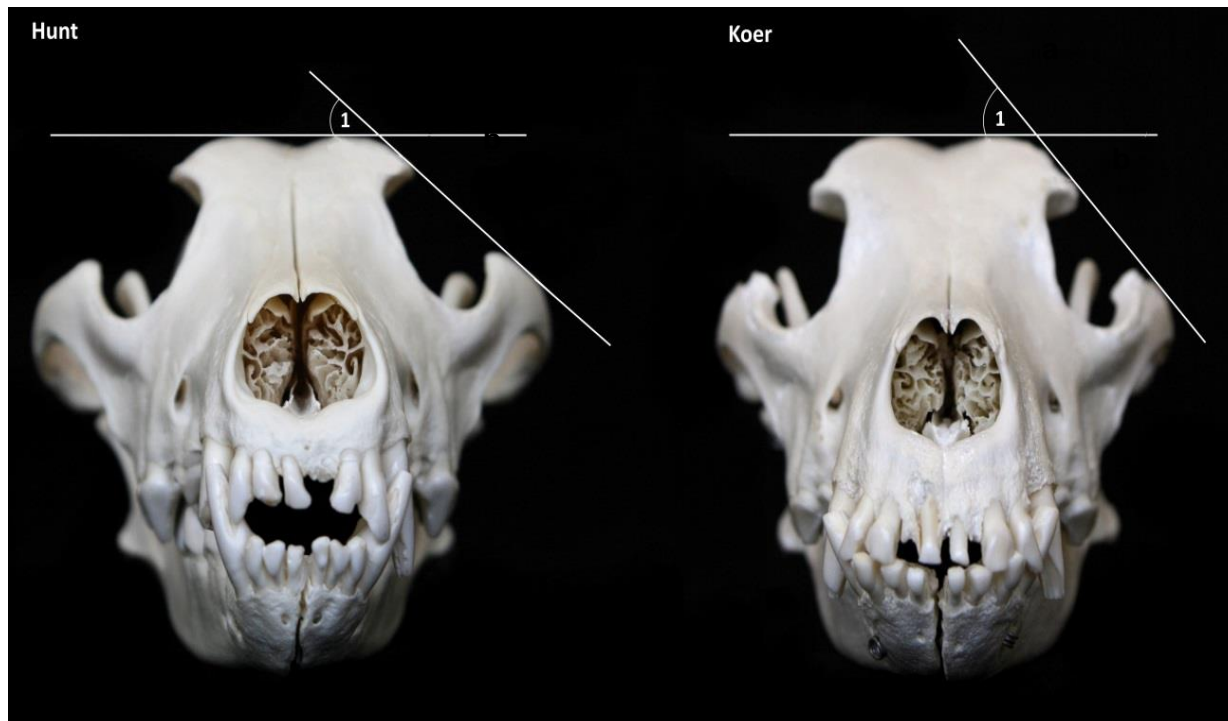
1. Otsmikuluu sarnalumist jätket (**a**) ja sarnakaare otsmikuluumist jätket (**b**) ühendava sirge ning otsmikuluude dorsaaltasandi vaheline nurk.

Hunt

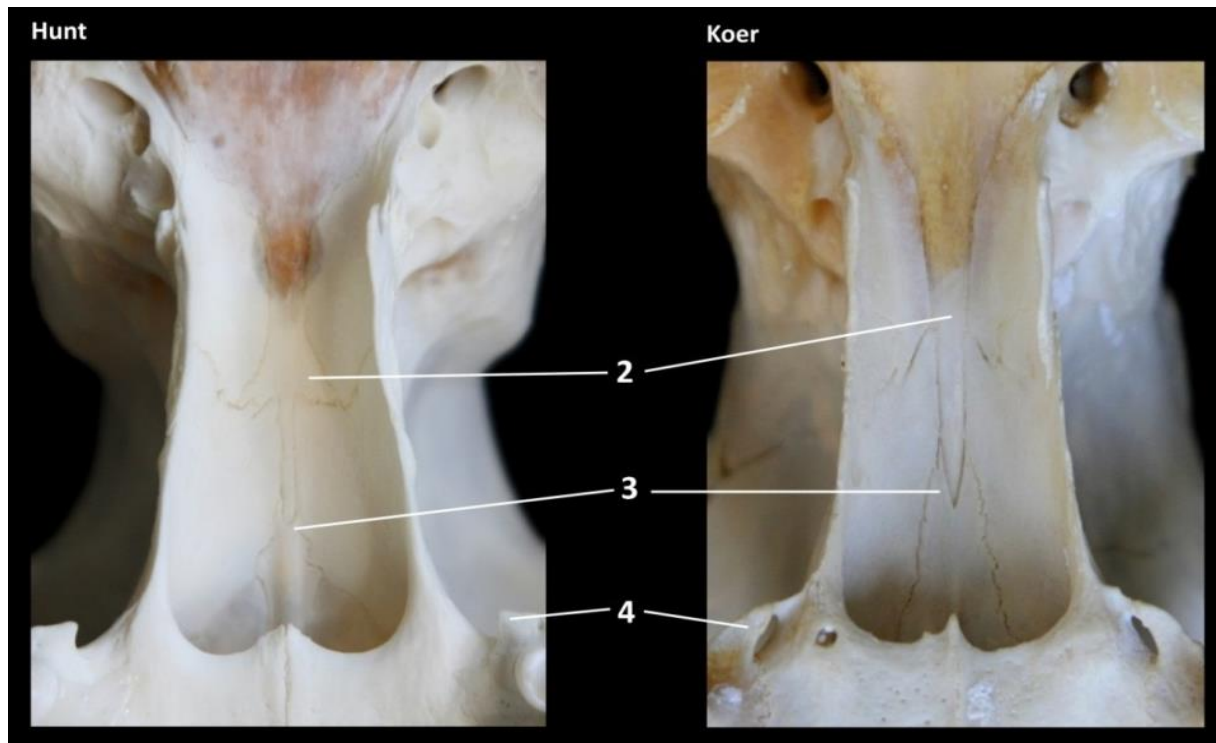
Koer

39°–36°

49°–55°



	Hunt	Koer
2. Eeskiilluu (<i>os presphenoidale</i>)	Eeskiilluu eesmine osa nooljate sakkidega.	Eeskiilluu eesmine osa korrapäraselt kiiljas.
3. Sahkluu (<i>vomer</i>)	Sahkluu tiivad on järsu laiendiga.	Sahkluu tiivad laienevad ühtlaselt.
4. Ülalõualuu tiibjätke (<i>proc. pterygoideus</i>)	Lühem kui koeral ning enam-vähem võrdhaarse kolmnurga kujuga.	Pikem kui hundil, enamasti suulaeluuga kokku kasvamas.



Hunt

5. **Välimine sagitaalhari**
(*crista sagittalis externa*)

Sagitaalhari terav, vahekiiruluu osas kõrgem, teravnurkne ning jätkub laia kuklataguseharjana (*crista nuchae*).

6. **Otsmikuluu**
(*os frontale*)

Otsmikusoomuse tõus koljulaele lauge.

7. **Otsmikulohk**
(*fossa frontalis*)

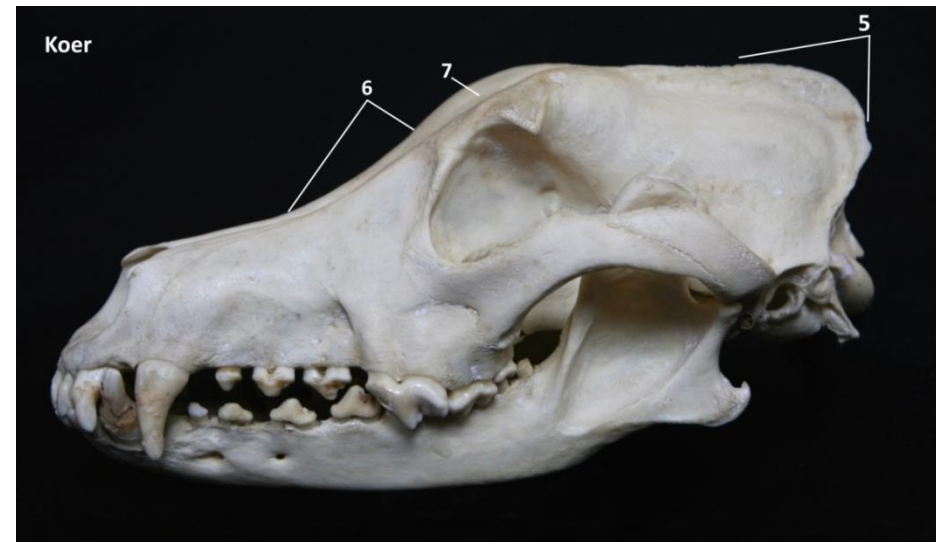
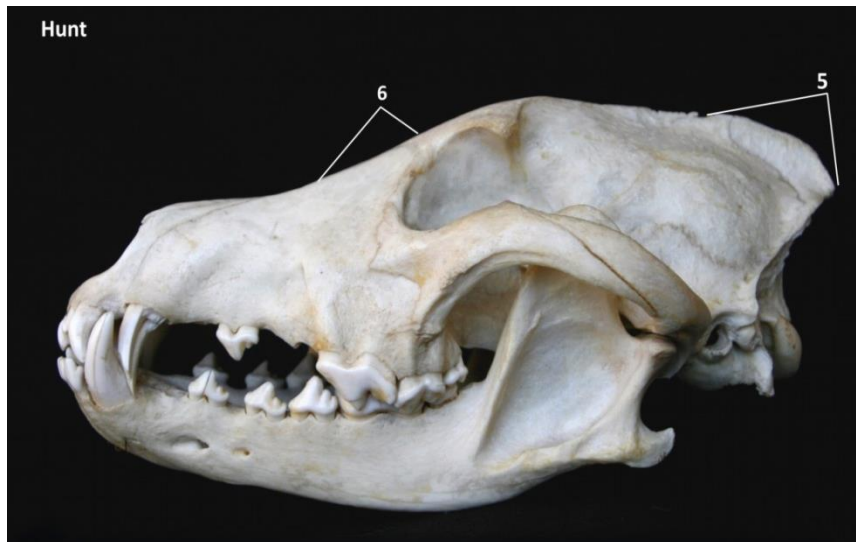Otsmikulohk vähemärgatav.

Koer

Välimine sagitaalhari tõmp, vahekiiruluu osas kaarjas, harja kõrval luu võlvunud.

Otsmikusoomuse tõus koljulaele märgatav.

Silmakoobaste joonel esineb sügav otsmikulohk.



8. **Mastoidmulk**
(*foramen mastoideum*)

9. **Kuklasoomus**
(*squama occipitalis*)

Hunt

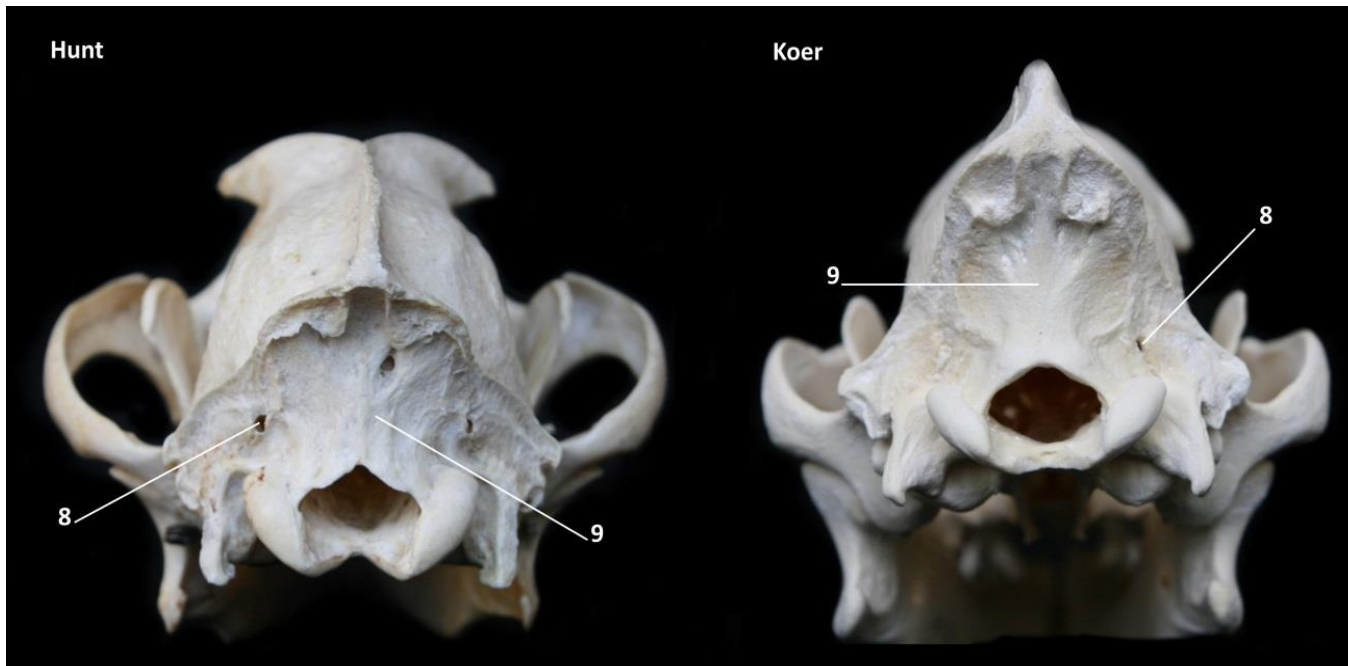
Paarilised, nähtavad kukla poolt, väikesed, ümarad või ovaalsed.

Kuklasoomusel arenevad välimise kuklaharja kõrvale lohud.

Koer

Paarilised, nähtavad külgmiselt, suured ebamäärase kujuga.

Välimise kuklaharja kõrval kuklasoomus võlvunud.



10. Kalju-kuklaluu lõhe
(*Fissura petrooccipitalis*)

Hunt

Kitsas oakujuline.

Koer

Muna või tilgakujuline.

